

Kontakt

Deutschland

2med GmbH
www.2med.biz

Österreich

Alphamed GmbH
www.alphamed-fischer.at

Schweiz

Curmed AG
www.curmed.ch

Hersteller

Arthrosurface Inc.
www.arthrosurface.com

- ◆ Falls Sie Beschwerden haben, verlassen Sie sich bitte nicht nur auf die Informationen dieser Broschüre.
- ◆ Holen Sie auf jeden Fall ärztlichen Rat ein, zögern Sie einen Arztbesuch nicht hinaus oder ignorieren Ihre Beschwerden, nur weil Sie diese Broschüre gelesen haben.

The logo for 2med, featuring a large, stylized number '2' in a light grey color, with the word 'med' written vertically in a bold, orange font to its right.

HemiCAP®

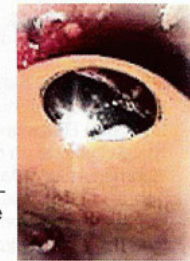
Patienten Information

Inhaltsverzeichnis	2
HemiCAP®	3
Gelenksanatomie	3
Verletzung des Gelenkknorpels	4
Aktuelle Behandlungsmethoden	5 - 7
HemiCAP® Kongruente Gelenkrekonstruktion	8
HemiCAP® Implantatbeschreibung	8
HemiCAP® OP-Technik	9
Röntgenbilder	10 - 11
Kontakt	12

HemiCAP®

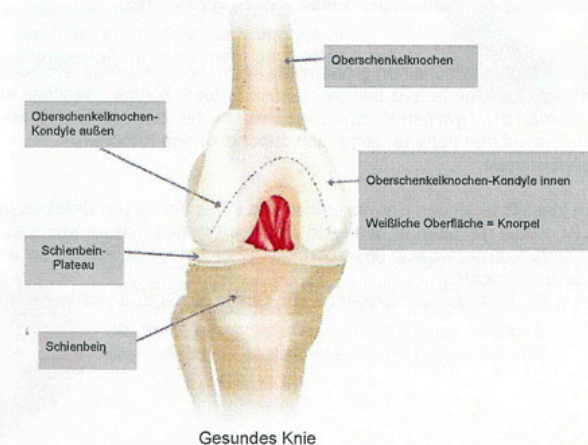
Das innovative Contoured Articular Prosthetic (CAP®) Resurfacing-System wurde entwickelt, um alle großen Gelenke des menschlichen Körpers wie die Schulter, die Hüfte, das Knie, das Sprunggelenk und das Großzehengrundgelenk bei einem signifikanten Knorpeldefekt zu versorgen - vorausgesetzt, dass konservative Behandlungsmethoden nicht zu dem gewünschten Erfolg geführt haben oder Sie einen totalen Gelenkersatz ablehnen.

Wir sind überzeugt davon, dass mit der HemiCAP® durch die Wiederherstellung einer völligen Kongruenz der natürlichen Gleitflächen eine dauerhafte Rekonstruktion Ihres Gelenkes ermöglicht wird - zur schnellen Rückgewinnung Ihrer Lebensqualität.



Gelenksanatomie

Die Bezeichnung Gelenk ist der Oberbegriff für alle miteinander korrespondierenden beweglichen Knochen im menschlichen Körper. Ein Knorpel überzieht die miteinander artikulierenden Gelenkflächen und verkapselt damit auch den tieferliegenden Knochen. Einige der großen Gelenke, wie z.B. die Hüfte oder das Knie, sehen sich in ihrem Bewegungsablauf einer ständigen Druckbelastung ausgesetzt. Diese Krafteinwirkung führt zu einer vermehrten Empfänglichkeit von Verletzungen und chronischen Schmerzen.

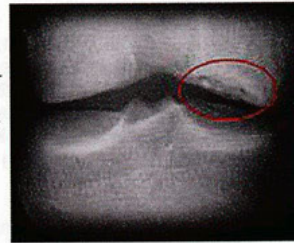

Verletzung des Gelenkknorpels

Der hyaline Knorpel ist eine dünne widerstandsfähige Gewebeschicht, die die Lauffläche des Gelenks überzieht, um einen optimalen Bewegungsablauf zu gewährleisten. Sie schützt obendrin den darunter liegenden Knochen.

Dieser Knorpel hat eine Reihe von einzigartigen Eigenschaften, die es ihm ermöglichen z.B. annähernd reibungsfrei Druck und Gleitkräfte zu übertragen. Kleine Defekte an der Gelenkfläche führen rasch zu Schmerzen und damit verbundenen Bewegungseinschränkungen. Die Fähigkeit der Regeneration besitzt der hyaline Knorpel allerdings nicht.

Einige Gelenkserkrankungen, wie z.B. rheumatische Arthritis, sind komplexe entzündliche, systemisch angelegte Veränderungen eines oder mehrerer Gelenke. Die Arthrosurface Implantatlinie ist nicht dazu geeignet, diese entsprechende Erkrankung zu behandeln.



Knorpeldefekt am Kniegelenk

Anders verhält es sich mit kleinen lokalen Defekten, die auf Grund von Verschleiß (Arthrose) oder traumatischen Knorpelabspaltungen (Osteochondrosis Dissicans (OCD)) entstehen.

Dabei kann es zu einer knöchernen Berührung der miteinander korrespondierenden Gelenkflächen kommen, die zu einem erhöhten Abrieb des verbliebenen Knorpels führt. Achsfehlstellungen, die eine einseitige Belastung des Gelenkes hervorrufen, sind auch dazu geeignet, einen übermäßigen Verschleiß zu verursachen.

Diese Gelenkflächen erscheinen größtenteils intakt, können jedoch ein oder mehrere lokal angelegte Defekte bereits besitzen. Diese Defekte können zwischen einem leicht weichen bis hin zum Verlust der kompletten Gleitfläche bis auf den darunter liegenden subchondralen Knochen.

Chirurgen klassifizieren den Entwicklungsstand eines derartigen Defektes in Gruppen von I bis IV, wobei der Grad IV den höchsten repräsentiert. Dieser zeichnet sich durch das nicht mehr Vorhandensein des Knorpels in Form eines tiefen Loches aus - ferner ist der Knochen klar sichtbar.

Dass dieser Prozess sich fortschreitend von Grad I bis Grad IV schleichend entwickelt ist logisch.

Aktuelle Behandlungsmethoden

Alle hier aufgeführten invasiven Verfahren werden (zur Zeit routiniert), z.B. bei einer Knochen Knorpel Stimulation, arthroskopisch durchgeführt. Ist der Ersatz eines kompletten Gelenkes notwendig geworden, muss es entsprechend eröffnet werden.

- ◆ Knochen-Knorpel-Stimulation
- ◆ Autografts
- ◆ Autologe Zell Transplantation
- ◆ totaler Gelenkersatz

Knie

Gelenkplastische Abrasio

Mit dieser von Dr. Lanny Johnson in den Vereinigten Staaten Anfang der siebziger Jahre entwickelten Methode wird unter zu Hilfenahme eines Kugelfräsers unter arthroskopischer Sicht zunächst der verschlissene Knorpel abgetragen. Durch weiteres Fräsen werden die noch aktiven tieferliegenden Knorpelzellen erreicht und angefrischt. Damit versucht man einen stützenden faserartigen Ersatzknorpel zu generieren, der für eine gewisse Zeit die Funktion des ursprünglichen hyalinen Knorpels übernehmen soll. Dieses Verfahren kann kurzfristig (1-3 Jahre) Schmerzen lindern, schließt jedoch eine mehrere Monate dauernde Rehabilitation ein.

Mikrofrakturieren

Im Unterschied zu der Abrasio wird hier ein spitzes, abgewinkeltes, nicht angetriebenes Instrument verwendet, mit dem der Knorpel / Knochen mikrofrakturiert wird, um einen ähnlichen Effekt zu erreichen. Gelenkdefekte, die über eine Größe von 15mm hinausgehen, erfordern ein invasiveres Vorgehen und werden erfahrungsgemäß miniopen oder ganz offen durchgeführt.

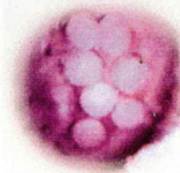


Mikrofrakturieren

Autografts

Mosaikplastik

Diese in der Mitte der 90er von Dr. Lazlo Hangody in Ungarn entwickelte Therapie besteht im wesentlichen darin, dass aus einem wenig belasteten und gesunden Teil des Gelenkes kleine Knorpel Knochenzylinder entnommen werden und im Sinne eines Mosaiks wieder so an die Stelle eines Defektes gesetzt werden, dass damit die ursprüngliche Gelenkfläche wieder hergestellt wird.



Mosaikplastik

Die Ergebnisse dieser anspruchsvollen Technik sind stark von Erfahrungen des Chirurgen und seiner genauen Patientenselektion abhängig. Deshalb wird in der Fachliteratur von einer inkonsistenten Schmerzreduktion mit einer langen postoperativen Nachbehandlungszeit (2-6 Monate) berichtet.

Autologe Zell Transplantation (AZT)

Die noch im Entwicklungsstadium befindliche AZT-Therapie entnimmt dem Patienten gesunde hyaline Knorpelzellen und vermehrt sie außerhalb in einem Labor - einem so genannten Bioreaktor. Danach werden sie wieder demselben Patienten zugeführt, wo sie dann an der Stelle des Defektes ihre neue Arbeit übernehmen sollen. Die Wissenschaft will von den Ergebnissen noch überzeugt werden.

Schulter

Die Schulter war das erste Gelenk des menschlichen Körpers, das mit einer Endoprothese versorgt wurde.

Der Pionier Dr. Charles Neer II verwendete ein von ihm entwickeltes Implantat erstmalig 1953 bei einer Humerusfraktur (Oberarmknochen.) In dieser Zeit wurden weitere Prothesen von verschiedensten Autoren sowohl in den Vereinigten Staaten als auch in Europa entwickelt, um unter anderem dem Problem einer insuffizienten Rotatorenmanschette zu begegnen. Die unbefriedigenden Ergebnisse, die sich in erster Linie durch eintretende Lockerung des Implantats äußerten, waren entmutigend und führten generell zu einer kritischeren Betrachtung eines Gelenkersatzes an der Schulter oder alternativen Behandlungsmethoden.

Seitdem wird eine Vielzahl von weiteren Entwicklungen verwendet, die sich teilweise extrem voneinander unterscheiden, wie z.B. Bipolare Prothesen, Oberflächenkappen oder auch Komponenten aus Biomaterialien.

Der Schlüssel für eine erfolgsversprechende Versorgung des Schultergelenks mit einer Endoprothese ist aber die Rekonstruktion der komplexen Anatomie des Humerus. Verschiedene alternative Implantatdesigns versuchen das, indem sie nur die Gelenkoberfläche ersetzen. Der populärste Vertreter dieser Art ist die Copeland Schulter.

Heute ist es bei älteren Patienten allgemein akzeptiert, dass bei einer guten Schmerzreduktion und einhergehenden Verbesserung der Beweglichkeit, ein Ersatz des gesamten Schultergelenks vorgenommen wird.

Bei jüngeren Patienten bevorzugt man allerdings einen reinen Oberflächenersatz wie die Copeland oder eine Hemiprothese.

Das Glenoid ist aber nach wie vor eine Herausforderung an jedes Implantat und deshalb suchen Chirurgen nach einer Resurfacing Technologie, die es ihnen ermöglicht, die vorhandene Anatomie zu respektieren bei gleichzeitigem Erhalt aller Rückzugsmöglichkeiten.

Hüfte

Bei der Hüfte verhält es sich sehr ähnlich in Bezug auf existierende Behandlungsmethoden wie bei den anderen Gelenken des menschlichen Körpers. Ein wichtiger signifikanter Unterschied ist der wesentlich höhere Grad der Häufigkeit für Erkrankungen des Hüftgelenkes.

Gelenkersatz

Knie Endoprothese Bikondylär

Für Patienten mit einem ausgeprägten Gelenksdefekt ist wahrscheinlich der Ersatz aller Laufflächen angezeigt. Naturgemäß geht bei der Implantation eines totalen Gelenkes ein nicht unerhebliches Maß an vorhandener Knochensubstanz verloren. Jedoch erfahren die Patienten nach dem Eingriff eine deutliche Steigerung ihres Aktivitätslevels mit einhergehender Verbesserung der Lebensqualität.

Allerdings ist auch hier die Phase der Nachbehandlung über einen sehr langen Zeitraum verteilt.

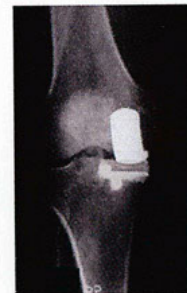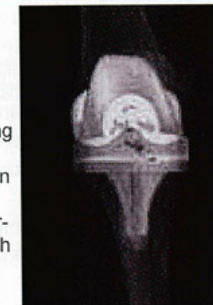Die sehr guten Ergebnisse (bis zu 20 Jahren funktioneller Haltbarkeit) solcher Endoprothesen sind in der Wissenschaft umfangreich dokumentiert, verschwiegen wird aber auch nicht, dass es schon wesentlich früher zu Komplikationen kommen kann.

Diese können die verschiedensten Ursachen besitzen, führen jedoch in ihrer Konsequenz in aller Regel zur Revision der Endoprothese.

Das dann notwendig gewordene nächst größere Implantat verursacht einen noch größeren Substanzverlust und dies erschwert unter anderem zusätzlich die Verankerung der Prothese.

Die Langzeitfunktionalität des Implantats wird meistens hierdurch eingeschränkt. Auch auf die wieder notwendige Rehabilitation hat eine Revision einen Einfluss, sie gestaltet sich umfangreicher als bei der Primärimplantation.

Insofern sieht man vermehrt davon ab, Patienten mit einer totalen Endoprothese zu versorgen, die das sechzigste Lebensjahr noch nicht erreicht haben.



Knie Endoprothese Unikondylär

Hierbei wird im Gegensatz zum bikondylären Implantat nur ein einseitiger Ersatz des Gelenkes vorgenommen.

HemiCAP® Kongruente Gelenkrekonstruktion

Einführung

Das Arthrosurface Contoured Articular Prosthetic (CAP®) Resurfacing System ist ein minimalinvasives Behandlungskonzept zur Versorgung von lokalen Knorpeldefekten in allen großen Gelenken des menschlichen Körpers.

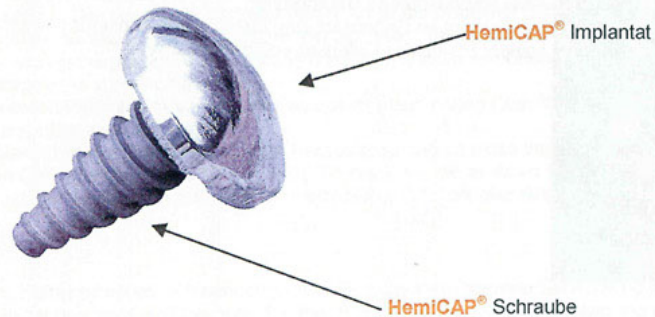
Das System besteht aus drei Elementen:

- ◆ dreidimensionale Messtechnologie
- ◆ Set aus wieder verwendbaren Instrumenten zu Vorbereitung des Implantataltagers
- ◆ HemiCAP® Implantat, das die Anatomie der Gelenkfläche vollständig rekonstruiert ohne die Biomechanik zu verändern

HemiCAP® Implantatbeschreibung

Die aus einer Chrom-Cobalt-Legierung bestehenden HemiCAP® Implantate sind so gestaltet, dass sie sich immer homogen in die gesunde Oberfläche des Gelenkes einfügen lassen. Die Rückseite ist sowohl mit einem Konus versehen als auch mit einer Titanplasma-Schicht. Beide Verfahren sorgen für eine stabile Verankerung im Knochen.

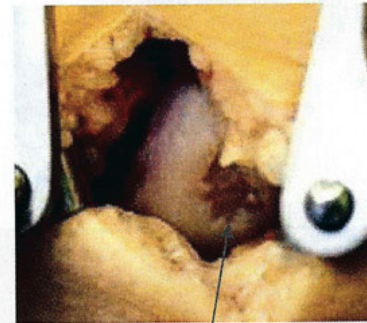Dieses seit vielen Jahrzehnten bewährte Material zeichnet sich im Besonderen durch seine hervorragenden Gleiteigenschaften und hohe Biokompatibilität aus.



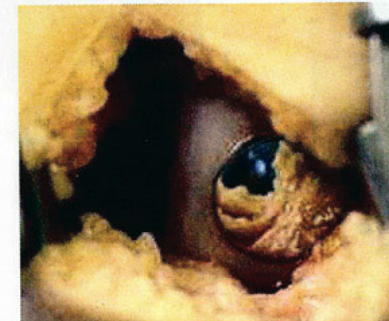
HemiCAP® OP-Technik

Die minimalinvasive Operationstechnik beginnt in aller Regel mit einer Gelenksspiegelung (Arthroskopie). Mit Hilfe eines Videosystems in einer der zwei kleinen Stichinzisionen wird das Gelenk, das sich unter einem permanenten Wasserdurchfluss befindet, für das HemiCAP® Implantat vorbereitet.

Nach Lokalisierung des Zentrums der Läsion wird mit hierfür speziell entwickelten Instrumenten über den zweiten Zugang die Verankerungsschraube in das Zentrum der Läsion gesetzt. Im weiteren Schritt wird die Kontur der Gelenkfläche vermessen, danach das Implantatlager hergestellt und dann das HemiCAP® Implantat gesetzt.

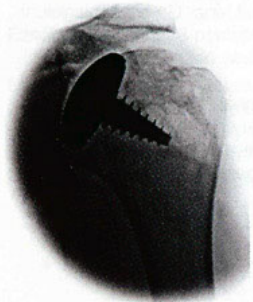


Knorpeldefekt

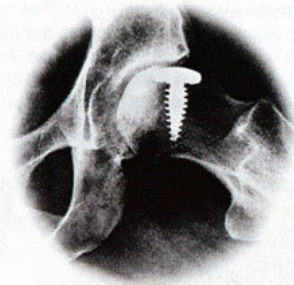


Knorpeldefekt entfernt und mit HemiCAP® abgedeckt

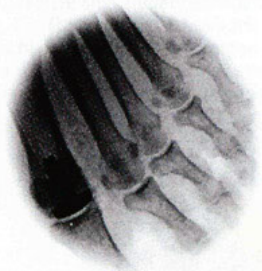Röntgenbilder verschiedener Gelenke mit HemiCAP® versorgt



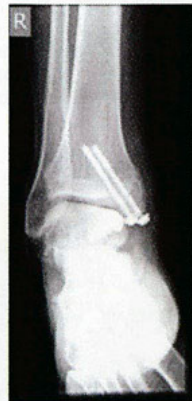Schultergelenk



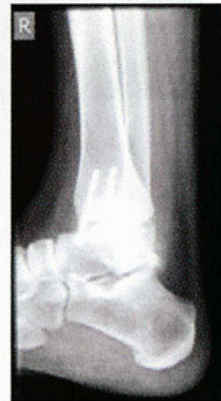Hüftgelenk



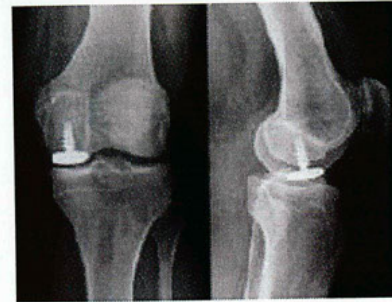Großzehengrundgelenk



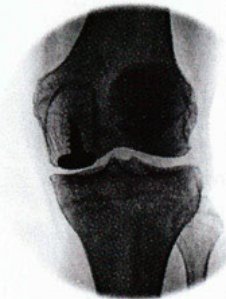Oberes Sprunggelenk von vorn



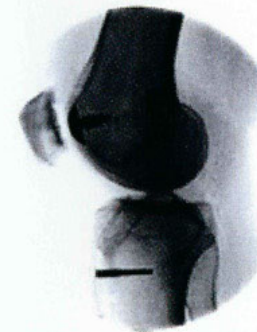Oberes Sprunggelenk seitlich



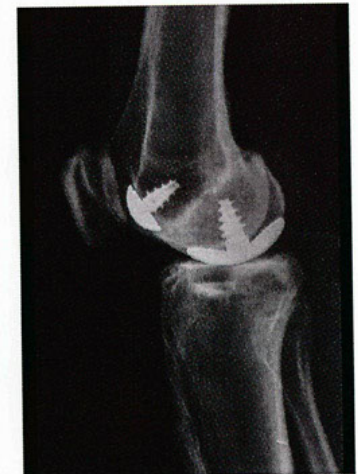Kniegelenk von vorn und seitlich



Kniegelenk (Kondyle)



Kniescheibe/ Patello femorales Gleitlager



Kniegelenk seitlich: Unikondylär